Aus dem Zahnärztlichen Institut der Kgl. Universität Breslau.
(Direktor Geh. Medizinalrat Prof. Dr. Partsch.)

Über die Atrophie der Pulpa der bleibenden Zähne.

Inaugural-Dissertation

der

Hohen Medizinischen Fakultät
der Schlesischen Friedrich-Wilhelms-Universität Breslau

zur

Erlangung der Doktorwürde

in der

Medizin und Chirurgie

vorgelegt von

Hugo Brasch.

ACAD.
LUGD.BAT.
BIBL.

Breslau 1912.

Gedruckt mit Genehmigung
der Medizinischen Fakultät der Universität Breslau.

Referent: Professor Dr. **Partsch.**
Korreferent: Professor Dr. **Küttner.**

Sonderabdruck
aus der
Deutschen Monatsschrift für Zahnheilkunde.
30. Jahrgang. 1912. Heft 6.
Verlagsbuchhandlung Julius Springer in Berlin.

Meinen Eltern.

Die Autoren, welche sich mit der Pathologie der Zahnpulpa beschäftigt haben, beschreiben neben der entzündlichen Veränderung, neben der gangränösen Zerstörung auch atrophische Zustände dieses Organes. So sehen wir bei Heider und Wedl (1) netzförmig atrophische Pulpen, Veränderungen der Blutgefäße, wie sie häufig darin vorkommen, Kalkablagerungen und Nervenbündel. Die Nervenbündel sind bis auf die Röhre in eine „trübe, fettkörnige, gleichmäßig das Rohr erfüllende Masse“ verwandelt. Die Wand der Gefäße ist derart verändert, daß sie keine Kerne mehr zeigt und überhaupt alle charakteristischen Merkmale verloren hat. Die Faserbündel, welche die Gefäßwand umhüllen, stehen mit dem alveolären Fasergerüst des Parenchyms der Pulpa in unmittelbarem Zusammenhang. Weiter werden dann Kalkkonkremente in der Pulpa, kalkig inkrustierte Gefäße und Thrombosen in den Blutgefäßen beschrieben, wie sie zuweilen in den Pulpen seniler bleibender Zähne oder in Resorption begriffener Milchzähne vorkommen.

Ebenso zeigt Walkhoff (2) Atrophien durch Kalkablagerungen sowie auch senile atrophische Veränderungen, wobei vakuolenartige Räume in der Pulpa auftreten, während an anderen Stellen ihr Gewebe verdichtet erscheint. Römer (3) behandelt die Atrophie im vierten Teile seines großen Atlasses. Er unterscheidet die Atrophia senilis und die sekundäre oder degenerative Atrophie. Er erwähnt auch, daß bisweilen die senile Atrophie relativ früh beginnen könne und z. B. häufig bei den zwischen dem 14. und 17. Lebensjahre wegen gedrängter Zahnstellung extrahierten 6jährigen Molaren zu finden sei. Auch äußerlich intakte Zähne mit atrophi-

schen Pulpen beschreibt Römer und nimmt hier als Ursache dieser Veränderung entweder lokale Affektionen am Kieferknochen an oder gibt allgemeinen Ernährungsstörungen die Schuld oder einer allmählichen Verengerung und Obliteration der Blutgefäße. Im einzelnen zeigen seine Abbildungen dann Verminderung und Schrumpfung der Pulpazellen, Obliteration und Schwund der Kapillaren, Odontoblasten, die blasig aufgetrieben sind, netzartige Atrophie usw., all die mannigfachen Formen, in denen die Atrophie auftreten kann.

Auch Fischer u. Landois (4) erwähnen die retikuläre Atrophie und erklärten sie so, daß sie „lediglich auf einen Schwund der Interzellularsubstanz infolge chronischer Zirkulationsstörungen und das durch diese bedingte Ödem zurückzuführen“ sei. Histologisch fanden sie Atrophie der zelligen Elemente, Auflockerung der Grundsubstanz, starke Vaskularisation, aber keine Vermehrung der fixen Zellen. Deswegen halten Fischer und Landois diese Bilder für Folgezustände von Ernährungs- und Zirkulationsstörungen, bei denen wieder die Karies eine Rolle spielt, nicht aber für eine entzündliche Veränderung.

Da ich mich im folgenden mit der Frage der Atrophie beschäftigen werde, will ich zunächst an Hand der genannten Arbeiten und meiner eigenen für diesen Zweck angefertigten Präparate einen Abriß vom normalen Bau und der Atrophie der Pulpa geben.

Die Pulpa des Zahnes besteht aus einer Grundsubstanz, die von feinen Bindegewebsfibrillen durchzogen ist. In der Grundsubstanz befinden sich, in den verschiedenen Schichten verschieden zahlreich, Bindegewebszellen von mannigfaltiger Form, spindelförmig, dreieckig, sternförmig, die mit feinen fibrillären Ausläufern versehen sind. An der Oberfläche der Pulpa sind ähnlich gebaute Zellen, die sich durch lange, bis ins Dentin reichende Fortsätze auszeichnen, besonders zahlreich vorhanden. Sie bilden hier die Odontoblastenschicht, so genannt, weil sie mit der Zahnbildung in Beziehung stehen. Ihre Fortsätze in das Dentin, die Tomesschen Fasern, sind innen hohl und enthalten Lymphe und gleichzeitig wahrscheinlich Nervenfasern. Die sie umgebende Dentinschicht hebt sich durch Kalkarmut von dem übrigen Dentin ab und bildet röhrenförmige Scheiden (Römer) für die Fortsätze. Unter der Odontoblastenschicht befindet sich die Weilsche Schicht, die gar keine Sternzellen enthält. Auf sie folgt wieder eine zellreiche Schicht, welche ihrerseits eine zentral gelegene, relativ zellärmere umschließt. Die Gefäße der Pulpa sind dünnwandig und verästeln sich meist in der Längsachse des Zahnes bis unter die Weilsche Schicht. Die Nerven ziehen

meist in Begleitung der Gefäße. Auch das Vorhandensein von Lymphgefäßen ist durch neuere Untersuchungen sichergestellt.

Im wachsenden Zahne sind die Unterschiede zwischen den zellarmen und -reichen Schichten noch verwischt, und die Gefäße ragen bis in die Odontoblastenschicht. Das Dentin zeigt im fertigen Zahne eine ziemlich homogene Struktur, in dem die Dentinglobuli, aus denen es sich zusammensetzt, durch die Zwischensubstanz eng miteinander verkittet sind. Stellenweise ist der Zusammenhang durch die sog. Interglobularräume unterbrochen, die sich, durch den Mangel eines Zelleinschlusses, als nicht etwa den Knochenkörperchen analoge Gebilde erweisen, sondern vielmehr als weniger verkalkte Dentinstellen anzusehen sind. Außerdem finden wir radiär nach der Pulpa verlaufende Kanäle, die bereits oben erwähnten Scheiden der Tomesschen Fasern. Auch das Dentin ist im wachsenden Zahne naturgemäß noch anders strukturiert: die verkalkten Globuli bilden eine scharf abgegrenzte Schicht gegenüber den noch nicht verkalkten Teilen.

Gegenüber dem saftreichen Aussehen einer solchen gesunden Pulpa fällt bei der makroskopischen Betrachtung einer der Atrophie anheimgefallenen auf, daß sie ganz platt und geschrumpft aussieht, so daß es fast unmöglich scheint, daß sie das ganze Pulpenkavum ausgefüllt hat. Zur Erklärung dieser Tatsache muß man sich vergegenwärtigen, daß die Pulpa durch die Odontoblasten gleichsam ausgespannt ist, so daß bei Eintreten der Atrophie, nicht wie bei anderen Organen, eine Volumensverminderung eintreten kann. Trotzdem kommt es durch die Atrophie zu einer Verminderung des Gewebes, die sich unter diesen Verhältnissen nur darin äußert, daß sich Lücken im Gewebe bilden, und es fragt sich nun, womit diese Lücken ausgefüllt sind. Zwei Möglichkeiten bestehen, es kann entweder eine Flüssigkeit oder ein gasförmiger Körper sein. Legt man, um diese Frage zu entscheiden, einen Schnitt durch die Pulpa, so sieht man nicht, wie bei Ödemen anderer Organe, Flüssigkeit hervorquellen und das Gewebe auseinanderdrängen, sondern im Gegenteil, die Pulpa sinkt womöglich noch mehr zusammen, und auch beim Ausdrücken gelingt es nicht, aus dem saftlosen Gewebe Flüssigkeit herauszupressen. Nehme ich dagegen diese Manipulation unter Wasser vor, so sehe ich kleine Bläschen emporsteigen, ein Beweis, daß die Pulpa von einem gasförmigen Stoffe erfüllt war.

Bei der Betrachtung der mikroskopischen Bilder, die eine solche Pulpa darbietet, läßt sich die Atrophie von ihren kleinsten Anfängen an beobachten. Da sehen wir an einer sonst intakten Pulpa einzelne Schichten des Parenchyms, die eine gewisse Kernarmut zeigen.

Diese Kernarmut rührt daher, daß die Sternzellen von atrophischen Veränderungen betroffen werden. Das äußert sich in der Weise, daß sie eine Metamorphose erleiden, indem sie ihre Ausläufer verlieren und sich in Bindegewebsfibrillen verwandeln. Infolgedessen scheint im Gewebe eine Häufung der Bindegewebselemente stattzufinden, die jetzt auch nicht mehr den zartverzweigten Bau des normalen Pulpenstromas zeigen, sondern knäuelförmig verdichtet erscheinen (Abb. 3). Bei einer anderen Pulpa wiederum sehen wir neben der Knäuelbildung eine balkenförmige Anordnung der Fasern (Abb. 2 u. 4). Je größere Bezirke die Atrophie einnimmt, desto deutlicher nimmt sie eine Form an, die wir als eine typische bezeichnen können, da wir ihr am häufigsten begegnen: Meist in jähem Übergang zum normalen Gewebe, dessen Kernreichtum und gute Vaskularisierung dadurch um so deutlicher hervortritt, sehen wir eine Auflockerung des Gewebes unter gleichzeitiger rapider Abnahme der Zahl der Sternzellen eintreten. Nur wenige Gefäße durchziehen hier das weitmaschige Gewebe, in das die Pulpa verwandelt ist. Die Bezeichnung als netzartige Atrophie erscheint als durchaus berechtigt, da die Pulpa wirklich als ein ausgespanntes Netz imponiert (Abb. 1). An anderen Stellen finden wir einen mehr allmählichen Übergang. Das zarte Gespinst des Stromas weitet sich, die Sternzellen werden immer spärlicher, bis schließlich auch hier das Gewebe ganz auseinander gezerrt und von Pulpazellen fast entblößt erscheint. Diese Auseinanderzerrung als Fortsetzung eines atrophischen Prozesses, der mit Knäuelbildung einsetzt, ist verständlich, wenn wir uns nur immer vor Augen halten, daß die Pulpa durch die Odontoblasten fest fixiert ist. Bei der Knäuelbildung ist das Gewebe nur zum Teil degeneriert, und an diesen Teilen erscheint das Bindegewebe gehäuft, in Knäueln. Bei der weiteren Atrophie tritt dann überall die Bindegewebsbildung mehr in den Vordergrund, da ja, wie oben geschildert, die Sternzellen eine dahingehende Metamorphose erleiden. Infolge der Menge dieser fibrillären Massen kommt, so kann man es sich vorstellen, die Zugwirkung der Odontoblasten deutlicher zum Ausdruck, und das Gewebe erscheint demzufolge auseinander gezerrt. Neben den Veränderungen im Parenchym gehen solche in den Gefäßen und Nerven einher. An den zarten Gefäßen kann man da zunächst eine gewisse Kernarmut beobachten. Weitere Veränderungen finden wir dann in der Tunica externa, die nicht mehr einen festgeschlossenen Gürtel um das Gefäßlumen bildet, sondern fächerartig in das umgebende Gewebe sich verbreitet, so daß jede Grenze zwischen beiden verwischt ist. Bisweilen kann man Gefäße beobachten, die

noch hochgradigere Veränderungen, hyaline Degeneration, aufweisen: Tunica media und externa sind in eine schollige homogene Masse verwandelt, und auch die Intima zeigt nur noch Reste ihrer Strukturelemente.

Auch die Nerven sind an der Degeneration beteiligt, ihre Achsenzylinder zerfallen und zerbröckeln in kleinste Körnchen.

Wie wir gesehen haben, spielen die Veränderung der Sternzellen eigentlich die Hauptrolle bei der atrophischen Veränderung. Durch ihre Verwandlung in Bindegewebsfibrillen kommt es zur Kernarmut und man kann, wie oben erwähnt, sich auch vorstellen, daß dadurch, daß sie als Fibrillen den Zug der Odontoblasten auf das Gewebe vermitteln und es so nach der Peripherie zu zerren, es zur netzartigen Atrophie kommt. Die Bildung von Vakuolen, wie wir sie in dem atrophischen Gewebe nicht gar so selten antreffen (Abb. 5 u. 6), mit ihrem gasförmigen Inhalt, wäre allerdings dadurch auch noch nicht erklärt. Hier ist anzunehmen, daß sich durch irgend einen bisher noch unbekannten Prozeß Gas bildet, das Pulpagewebe auseinanderdrängt und so die Vakuolen entstehen läßt.

Es erscheint selbstverständlich, daß wir auch an den Odontoblasten, die ja histogenetisch sich nicht von den Sternzellen unterscheiden, gleichfalls Veränderungen finden. Diese Veränderungen erscheinen um so bedeutungsvoller, als wir in den Odontoblasten ein Gewebe vor uns haben, das durch seine Fähigkeit Dentin zu bilden, auch klinisch sehr wichtig ist. In der Tat kann man an den Zähnen, die während ihres Wachstums diese atrophischen Veränderungen erlitten, beobachten, daß ihr Dentin an der entsprechenden Stelle eine mangelhafte Verkalkung der Glomeruli zeigt. Histologisch sieht man zunächst ein Auseinanderrücken der Kerne und eine Isolierung einzelner. Als Ursache dieser Erscheinung sind Bläschen anzusehen, die in den Zellen entstehen und sie allmählich immer weiter auftreiben. Es bilden sich schließlich in der Odontoblastenschicht Vakuolen, an deren Rand die Zellkerne gedrückt sind, und endlich große Blasen, die die ganze Schicht von ihrer Unterlage abheben und an das Dentin pressen. Bezüglich des Inhalts dieser Blasen bin ich der Ansicht, daß es jedenfalls keine ödematöse Flüssigkeit, sondern ein gasförmiger Körper ist. Gegen die Annahme eines Ödems spricht einmal der bereits oben erwähnte Versuch, daß sich aus dem Gewebe keine Flüssigkeit, sondern nur Gasblasen exprimieren lassen. Ferner müßte die ödematöse Flüssigkeit, sei es in der Form von Fibringerinnsel oder von Niederschlägen, die sich durch das Formalin gebildet haben müßten, mikroskopisch sichtbare Spuren hinterlassen haben. Das ist aber keineswegs der

Fall. Schließlich geht ein Ödem stets mit einer Volumenvermehrung des befallenen Organs einher, während die Atrophie das deutliche Bild eines Schrumpfungsprozesses darbietet.

Wir haben also in der Atrophie der Zahnpulpa, um noch einmal kurz zusammenzufassen, ein Bild vor uns, das sich hauptsächlich aus Veränderungen der für die Pulpa charakteristischen Zellen, Sternzellen und Odontoblasten, und daraus resultierenden Folgeerscheinungen: Knäuelbildung, netzartige Atrophie und mangelhafte Dentinverkalkung, zusammensetzt. Ferner gelangen dabei Degeneration von Gefäßen und Nerven zur Beobachtung. Als Ursache werden von den Autoren Karies, Zirkulationsstörungen — infolge von Dentikeln, periodontitischen Prozessen, Thromben, Karies — angenommen, ferner Ernährungsstörungen allgemeiner Art oder zu hohe oder zu geringe Belastung.

Wenn nun auch all die genannten Schädlichkeiten als solche anerkannt werden dürfen, so müssen wir uns doch die Frage vorlegen, ob sie immer und allein als ausreichend zur Erklärung der Veränderungen des Zahnmarks herangezogen werden können. Wenn nicht, so haben wir uns weiter zu fragen, was denn außerdem als Ursache heranzuziehen sei. Daß es nicht nur theoretisches, sondern auch praktisches Interesse hat, zu wissen, ob die Karies, Pulpitis und Periodontitis diese Prozesse hervorgerufen hat, oder ob die Atrophie aus anderen Ursachen schon vorher vorhanden war, erhellt ohne weiteres. Wie die Untersuchungen über diese Frage anzustellen sind, ergibt sich von selbst: Es werden nur äußerlich ganz intakte Zähne untersucht, und von diesen werden noch die ausgeschieden, deren Periodontium Spuren früherer Entzündungen, Verdickungen usw. aufweist, oder in deren Pulpa sich größere Petrifikationen finden. Um auch allgemeine Ernährungsstörungen auszuschließen, wurden noch die Zähne ausgeschieden, die von Personen stammten, die an Kachexie infolge Karzinoms oder Tuberkulose litten. Da auch zu hohe oder zu geringe Belastung als Ursache der Atrophie angenommen worden ist, wurden auch sehr hoch belastete Zähne (alleinstehende Molaren mit Antagonisten) und gar nicht belastete (retinierte Zähne) verglichen. Da, wie ich vorausschicken möchte, sich bei diesen keine Unterschiede im Auftreten der Atrophie zeigten, ist diese Erklärung, meines Ermessens, abzulehnen.

Schließlich waren noch Zirkulationsstörungen als Ursache angegeben. Um auch sie möglichst auszuschließen, wurden von den einwurzligen Zähnen noch alle die ausgeschieden, die kleinste Dentikel enthielten, oder deren Gefäße in ihrem Bau eine Degeneration zeigten, die allein schon zur Erklärung der Atrophie der Pulpa aus-

gereicht hätte. Von dem zur Verfügung stehenden Material wurden auf diese Weise 50 Zähne ausgesondert und untersucht. Es waren 11 Schneidezähne, 6 Eckzähne, 18 Prämolaren, 13 Molaren.

Dem Alter nach

11 Jahre	1	32 Jahre	2
14 „	1	33 „	4
15 „	2	35 „	1
18 „	1	37 „	4
19 „	1	48 „	1
20 „	14	53 „	2
22 „	2	55 „	1
27 „	4	64 „	1
28 „	6	70 „	2

1. Oberer Molar eines 28jährigen Mannes.

Auf dem Längsschnitt durch die Kronenpulpa sieht man eine gute Gefäßversorgung, nur das Bindegewebe scheint an einzelnen Stellen sehr reichlich. An der Wurzelpulpa erkennt man jedoch eine deutliche retikuläre Atrophie. Wohl ist auch hier kein Mangel an Gefäßen, doch das Gewebe verliert an einzelnen Stellen seine normale Struktur und erscheint aufgelockert. Die Kerne verschwinden und eine ungleichmäßige Faserschicht ist an Stelle des Pulpagewebes getreten.

2. Längsschnitt durch die Pulpa eines oberen Eckzahnes eines 28jährigen Mannes.

Die Odontoblastenschicht zeigt keinerlei Veränderungen, ebenso sieht man, daß die Gefäße, die sehr zahlreich sind, nichts Pathologisches inbezug auf ihre Wand darbieten. Nur an der Wurzelspitze fällt der enge Zusammenhang der Tunica externa mit dem umgebenden Bindegewebe auf. Mehr nach der Kronenpulpa zu findet sich die typische retikuläre Atrophie: Unter einer normalen Odontoblastenschicht breitet sich ein Fasernetz ohne deutliche Struktur aus, das nur spärlich Kerne enthält und von wenigen Gefäßen durchzogen wird (s. Abb. 1).

3. Oberer Molar eines 28jährigen Mannes.

Auf einer Reihe von Querschnitten durch die Wurzel ist eine retikuläre Atrophie zu beobachten. Bei einigen Gefäßen fällt die homogene Wand auf. Unter starker Vergrößerung erkennt man deutlich, daß es sich um eine hyaline Degeneration handelt, die jede Zeichnung der Gefäßwand verwischt hat. Die retikuläre Atrophie findet sich auch an einer anderen Wurzel, deren Gefäße keinerlei Veränderungen zeigen, woraus man, wie schon oben erwähnt, entnehmen kann, daß beide Erscheinungen als gleichwertig zu betrachten sind und nicht im Verhältnis von Ursache und Folge zueinander stehen.

4. Oberer Eckzahn eines 37jährigen Mannes.

Während die Wurzelspitze noch intakt ist, macht sich weiter oben eine Zerfaserung des Gewebes bemerkbar, die allmählich in retikuläre Atrophie übergeht.

5. Oberer erster Molar eines 37jährigen Mannes.

Am Übergang von Kronen- und Wurzelpulpa finden sich hyalin degenerierte Gefäße. Außerdem findet sich eine in der Wurzelpulpa beginnende netzartige Atrophie.

6. Oberer zweiter Molar eines 37jährigen Mannes.

Hier zeigt sich eine Atrophie, die streifenartig sich verbreitet.

7. Oberer zweiter Prämolar eines 37jährigen Mannes.

Durch Verwachsungen mit dem umgebenden Bindegewebe erscheinen die Gefäße zum Teil gedehnt. Die Atrophie zeigt sich in dem Seltenerwerden der Kerne und einer gewissen Regellosigkeit in der Anordnung der Fasern.

8. Oberer erster Prämolar einer 27jährigen Frau.

Hier sind weite Strecken des Gewebes atrophisch. Die Fasern sind zu einer nur undeutlich strukturierten Masse zusammengebacken, die hin und wieder von größeren Gefäßen durchzogen wird. An anderen Stellen wieder sind die Fasern in Streifen geordnet und bilden ein grobes Geflecht. Auch die Gefäße lassen Veränderungen ihrer Struktur erkennen. An einzelnen kleineren ist hyaline Degeneration wahrzunehmen.

9. Erster oberer Prämolar eines 20jährigen Mannes.

An der Wurzelspitze erscheint das Gewebe normal, weiter oben aber bemerkt man wieder die streifenförmige Anordnung, die stellenweise in netzartige Atrophie übergeht.

10. Zweiter oberer Prämolar einer 20jährigen Frau.

Dicht unter der Odontoblastenschicht beginnt eine Atrophie, die sich in der Mitte am deutlichsten durch Schwund der kernigen Elemente bemerkbar macht. Die Gefäße sind reichlich vorhanden, ohne pathologische Veränderung.

11. Zweiter oberer Prämolar eines 15jährigen Mädchens.

Auch an dieser Pulpa, die von dem Prämolaren eines jungen Mädchens stammt, finden wir eine deutliche Atrophie. Die Gewebselemente sind an einigen Stellen zu Streifen zusammengeklebt, die Struktur ist verwischt, die Zahl der Kerne vermindert.

12. Zweiter unterer Prämolar eines 15jährigen Mädchens.

In dem Präparat erkennt man atrophische Bezirke, in deren Umgebung sich eine Vakuolenbildung bemerkbar macht.

13. Oberer erster Prämolar eines 27jährigen Mannes.

Hier wurde eine Wurzel entkalkt und dann geschnitten, während die andere Wurzel zersprengt und dann die Pulpa gesondert geschnitten wurde.

In der Odontoblastenschicht fällt die geringe Gefäßversorgung auf. An einzelnen Zellen sieht man eine beginnende Bläschenbildung.

Ganz ähnliche Bilder sehen wir an den Präparaten der zersprengten Pulpa.

An einzelnen Streifen fällt ein Mangel an Pulpazellen auf. Das ganze Gewebe erscheint gezerrt. Wie Römer schon in seinem oben erwähnten Werke so treffend vergleicht, kann die durch die Odontoblasten fixierte Pulpa ebensowenig, wie eine Lunge mit atrophischen Septen, durch Atrophie schrumpfen; da nun zellige Elemente spärlich sind, erscheint sie hier sogar gedehnt.

14. Unterer Molar eines 27jährigen Mannes.

Hier fällt das unregelmäßige Aussehen der Odontoblastenschicht in die Augen. Bei starker Vergrößerung imponieren die betreffenden Stellen

als Bläschen, die die Odontoblasten verdrängt haben. Dieser Zustand ist somit als weiterer Fortschritt des eben beschriebenen Bildes zu betrachten (s. Abb. 5 u. 6).

15. Oberer Molar eines 27jährigen Mannes.

Der Schnitt durch die Kronenpulpa läßt an den beiden Spitzen atrophische Veränderungen erkennen. Die Odontoblastenschicht ist hier noch unversehrt.

16. Oberer Molar eines 14jährigen Knaben.

An der Kronenpulpa sind atrophische Veränderungen wahrzunehmen. Auch die Odontoblastenschicht erscheint, im Wurzelteil, verändert. Sie ist nicht mehr dicht und eng zusammengefügt, sondern zerfasert.

17. Oberer erster Bikuspidat eines 19jährigen Mädchens.

Die Gefäße sind außerordentlich weit und zahlreich, lassen jedoch sehr wenig Strukturelemente erkennen. Netzartige Atrophie findet sich in einem kleinen Bezirk des einen Zipfels der Kronenpulpa.

18. Oberer zweiter Bikuspidat eines 32jährigen Mannes.

Auch hier ist die Kronenpulpa stellenweise atrophisch.

19. Oberer erster Schneidezahn einer 35jährigen Frau.

Auf einer Serie von 23 Querschnitten läßt sich hier eine netzförmige Atrophie recht gut in die Tiefe verfolgen. An zwei im Zentrum gelegenen Stellen kann man an allen Präparaten (die ganz verschiedenen Höhenlagen entsprechen) ein Hervortreten des Bindegewebes beobachten, und ein Seltenerwerden der Pulpazellen. Die Gefäßversorgung ist, wie man auf den Querschnitten sehr gut erkennt, reichlich, auch zeigt die Gefäßwand noch keinerlei pathologische Merkmale.

20. Oberer erster Prämolar eines 20jährigen Mädchens.

Die atrophische Stelle imponiert als heller weitmaschiger Bezirk inmitten des zellreichen normalen Pulpagewebes.

21. Unterer Molar eines 20jährigen Mädchens.

Nach der Wurzelspitze zu sieht man lange Streifen eines fast homogenen, atrophischen Gewebes ziehen, Auch die Odontoblastenschicht ist bläschenförmig degeneriert. An einer Stelle konfluieren viele Bläschen zu einer Kugel, die die zarte Schicht der Odontoblasten an der Stelle vom Dentin abgehoben hat.

22. Oberer Eckzahn eines 33jährigen Mädchens.

Die Kronenpulpa zeigt eine netzförmige Atrophie geringen Grades.

23. Oberer erster Prämolar eines 22jährigen Mannes.

Die netzförmige Atrophie hat bereits große Strecken der Pulpa ergriffen. An den Gefäßen ist noch keine Veränderung wahrzunehmen.

24. Oberer Schneidezahn eines 33jährigen Mannes.

Auffallend ist die Weite der Gefäße und die geringe Struktur ihrer Wand. Größere Strecken sind netzartig atrophisch.

25. Oberer zweiter Prämolar eines 33jährigen Mannes.

Die Atrophie zeigt sich hier in einer kleinblasigen Aufquellung des Gewebes, das wenig Kerne mehr enthält.

26. Oberer erster Prämolar eines 32jährigen Mannes.

Von diesem Präparate wurden Schrägschnitte angefertigt, und es ergeben sich daher etwas anders geartete Bilder. So scheint die atrophische Odontoblastenschicht sich stellenweise abzuheben und zu verschwinden, da der Schnitt hier die größte Länge der Blasen traf. Da darunter sich atrophisches Gewebe befindet, erhellt, daß der Zustand der Odontoblastenschicht nicht artefakt ist.

27. Oberer Eckzahn eines 28jährigen Mannes.

Die Pulpa enthält mehrere, mit einer Zellschicht umgebene, stärker tingierte Gebilde, die wohl als eingekapselte Dentikel zu deuten sind. Da sie in geringer Tiefe z. T. verschwinden — es sind mehrere Querschnitte angelegt — ist wohl schwerlich ein Einfluß auf die am Rande bestehende retikuläre Atrophie beizumessen.

28. Oberer erster Prämolar eines 28jährigen Mannes.

Trotz guter Gefäßversorgung sehen wir eine, sich besonders höher oben ausbreitende, netzartige Atrophie in beiden Wurzeln.

29. Oberer erster Molar eines 70jährigen Mannes.

Das noch recht gut vaskularisierte Gewebe bietet nur in einem kleinen Bezirke das Bild der retikulären Atrophie.

30. Oberer zweiter Schneidezahn eines 22jährigen Mannes.

Auch auf den kleinen Schrägschnitten dieses Präparates ist die retikuläre Atrophie deutlich.

31. Unterer zweiter Molar eines 55jährigen Mannes.

In dem einen Zipfel der Kronenpulpa befinden sich einige kleine Dentikel, in dem anderen eine netzartige Atrophie von ähnlicher Form. Vielleicht sind die atrophischen Stellen der anderen Seiten verkalkt und so zu Dentikeln geworden, wie wir ja überhaupt nicht selten Kalkablagerungen an atrophischen Stellen sehen. Jedenfalls erscheint mir diese Annahme wahrscheinlicher, als etwa die, daß die Dentikel etwa durch Druck eine Atrophie auf der entgegengesetzten Seite zustande gebracht haben sollten.

32. Oberer Eckzahn eines 33jährigen Mannes.

Die Wand der Gefäße ist nicht überall deutlich von dem umgebenden Bindegewebe geschieden; beginnende netzartige Atrophie ist vorhanden.

33. Oberer erster Molar eines 11jährigen Knaben.

Es sind einige ganz kleine Dentikel vorhanden; außerdem besteht netzartige Atrophie. Wir finden also bei einem Zahne, der 5 Jahre gebraucht worden ist, ähnliche Veränderungen, wie bei einem, der 65 Jahre über in Tätigkeit war (s. Nr. 29). Es spricht dies dafür, daß man die Ursache nicht in Noxen während des Lebens oder im Senium zu suchen hat, sondern daß sie in der Entwicklung des Zahnes begründet liegt. — Auch von diesem Zahne sind Schnitte durch den ganzen Zahn und durch die Pulpa allein gemacht worden.

34. Schneidezahn eines 70jährigen Mannes.

Es zeigt sich eine allgemeine Atrophie, die aber nicht recht typisch ist, sondern sich hauptsächlich in Bindegewebsvermehrung äußert. Auch hier sind nach beiden Methoden (s. o.) Präparate gefertigt worden.

35. Eckzahn eines 28jährigen Mannes.

Auf dem Längsschnitt erkennt man in der Kronenpulpa in der Umgebung eines großen Gefäßes wieder die typische retikuläre Atrophie.

36. Unterer Schneidezahn eines 20jährigen Mädchens.

Neben einer retikulären Atrophie imponieren auf diesem Präparate über die ganze Fläche der Pulpa verstreute runde weißliche kleinste Fleckchen. Da sie gleichmäßig verteilt sind, möchte ich sie nicht als Zeichen der Atrophie auffassen, da diese sich eigentlich immer in gewissen Grenzen hält. Vielleicht handelt es sich um Leichenveränderungen, denn das Präparat entstammt einer etwas älteren Leiche.

37. Unterer zweiter Schneidezahn eines 20jährigen Mädchens.

Dieses Präparat, das derselben Leiche wie das vorhergehende entstammt, zeigt ähnliche Veränderungen. Die retikuläre Atrophie tritt hier nur mehr in den Vordergrund.

38. Oberer Eckzahn eines 20jährigen Mannes.

Die retikuläre Atrophie ist hier sehr deutlich ausgesprochen. Von den oben erwähnten weißen Flecken ist hier nur sehr wenig zu bemerken.

39. Oberer erster Prämolar eines 20jährigen Mannes.

Die Atrophie hat z. T. schon hochgradige Formen angenommen; das Bindegewebe bildet kein Netz mehr, sondern ist ganz verworren und verschlungen, während an anderen Stellen sich nur die gewöhnliche retikuläre Atrophie zeigt.

40. Oberer zweiter Prämolar eines 20jährigen Mädchens.

Z. T. bietet dieser Längsschnitt das Bild der netzartigen Atrophie, z. T. sind die Bindegewebsfasern zu dicken Balken vereinigt, die in geringer Entfernung voneinander parallel das Gewebe durchziehen. Bisweilen sind die Balken von vakuolenartigen Räumen durchsetzt, die aber nur eine geringe Tiefe haben und demgemäß nur auf wenigen Schnitten vorhanden sind. Gefäße sind nur spärlich sichtbar, ihre Wand ist auffallend kernarm.

41. Oberer erster Molar eines 20jährigen Mannes.

Auf Längsschnitten durch die Pulpen der Wurzeln gewahrt man die gewöhnliche retikuläre Atrophie.

42. Oberer zweiter Schneidezahn eines 20jährigen Mannes.

In einem kleinen Territorium löst die netzartige Atrophie das Bild normalen Gewebes ab.

43. Linker oberer erster Schneidezahn eines 20jährigen Mädchens.

Auf dem Längsschnitt sieht man, wenn auch undeutlich, beginnende netzartige Atrophie, in der vor allem die Kernarmut des Gewebes auffällt.

44. Rechter oberer Eckzahn eines 20jährigen Mädchens.

Auf dem Schrägschnitt sind mehrere große Gefäße der Länge nach getroffen, so daß das Präparat ganz durchlocht erscheint.

Doch ist zwischen ihnen eine deutliche netzartige Atrophie des Gewebes zu beobachten.

45. Rechter erster oberer Molar eines 20jährigen Mannes.

Der Längsschnitt, der die Kronen einer Wurzelpulpa zeigt, hat an der Wurzel wieder größere Gefäße getroffen, die hier noch unverändert erscheinen. In der Kronenpulpa zeigt sich an mehreren Gefäßen ein glasiges Aussehen; vermutlich handelt es sich auch hier um hyaline Degeneration. Netzartige Atrophie zeigen mehrere Strecken der Kronenpulpa.

46. Oberer erster Prämolar eines 64jährigen Mannes.

Die Wurzelspitze zeigt in geringer Ausdehnung retikuläre Atrophie.

47. Oberer zweiter Schneidezahn eines 53jährigen Mannes.

Die Gefäße der Pulpa dieses Zahnes sind sehr zahlreich und überall mit gut erhaltenem Endothel versehen. Auch die Wurzelpulpa zeigt den zartverzweigten, reich mit Zellen versehenen Bau des normalen Gewebes, bis auf eine Stelle, wo sie gedehnt und atrophisch erscheint und ein Dentikel enthält. Da wir auch in der Kronenpulpa eine retikuläre Atrophie inmitten normalen Gewebes finden, liegt die Vermutung nahe, daß auch in der Wurzel die Atrophie das Primäre war, und nachher Verkalkung eintrat.

Bei dieser Annahme ist die Atrophie sowohl als auch die Verkalkung erklärt; sieht man aber Atrophie als eine durch den Druck und Zug des Dentikels bedingte an, so bleibt immer noch die Frage nach der Entstehung des Dentikels offen.

48. Linker oberer Schneidezahn eines 53jährigen Mannes.

Die Pulpa zeigt eine weit ausgedehnte netzartige Atrophie.

49. Unterer erster Schneidezahn eines 48jährigen Mannes.

Wir finden hier eine retikuläre Atrophie von beschränktem Umfang.

50. Oberer zweiter Bikuspidat eines 18jährigen Mannes.

Im Bereich einer netzartigen Atrophie sehen wir das, schon von Wedl geschilderte, Übergehen der Gefäßwand in das umgebende Bindegewebe.

Nun zu den Resultaten der Untersuchung. In sämtlichen Zähnen zeigte sich eine mehr oder minder ausgeprägte Atrophie. Bei einzelnen Zähnen waren auch die Gefäße stark verändert, jedoch nicht in der ganzen Pulpa, sondern nur stellenweise, so daß z. B. nur eine Wurzel betroffen war; da hier ein Kollateralkreislauf sehr wohl möglich war, genügt die Zirkulationsstörung zur Erklärung der bestehenden Atrophie nicht. Die Gefäßdegeneration ist vielmehr ein Ausdruck derselben Schädigung, die auch die Atrophie hervorgebracht hat. Fischers u. Landois' Erklärung, als eines Ödems, hatte Gefäßveränderungen durch Karies zur Voraussetzung und wäre somit eigentlich durch Ausschalten der Karies erledigt. Aber selbst wenn man die ohne Karies entstandenen eben genannten Gefäßveränderungen als mögliche Ursache ansehen wollte, so kann man m. E. trotzdem den Zustand den Pulpa aus den oben genannten Gründen nicht als ödematös bezeichnen. Wir sehen also, daß die gegebenen Erklärungen der Atrophie nicht genügen, da auch ohne sie derartige Veränderungen zustande kommen können. Es ist daher, wie ich glaube, die Erklärung gar nicht in Vorgängen außerhalb der Pulpa zu suchen, sondern in der Pulpa selbst. Vergegenwärtigen wir uns einmal die Funktion der Pulpa, so sehen wir, daß sie mit Fertigstellung des Zahnes ziemlich abgeschlossen ist. Wohl ist sie

noch imstande Schutzdentin zu bilden, und auch das Pulpakavum verkleinert sich durch Dentinapposition ohne besondere Reize allmählich, aber alles geschieht in relativ geringem Maßstabe. Im übrigen aber ruht sie untätig und geschützt hinter der sicheren Mauer von Zahnbein und Schmelz. Während wir bei den anderen Organen Tätigkeit sehen und in deren Gefolge Abnützung und Wiederaufbau sich die Wage halten, liegen die Verhältnisse beim Zahne ganz anders. Er soll so, wie er durchbricht, für das ganze Leben aushalten, und bei erfolgter Abnützung ist seine Ergänzung nur in unvollkommener Weise möglich. Wenn die Pulpa als Zahnbildnerin in Tätigkeit tritt, so geschieht das gleichsam auf ihre Kosten, da das Pulpenkavum dadurch kleiner wird und so ihre Existenzbedingungen verschlechtert werden. Man könnte sich vielleicht also vorstellen, daß die Pulpa allmählich, da ihre Funktion so herabgesetzt ist, einer Inaktivitätsatrophie verfällt. „Die Inaktivitätsatrophie kommt", nach Ziegler (5) „sowohl an Muskeln und Drüsen, als an Knochen, Haut und anderen Organen vor und wird durch Nichtgebrauch der betreffenden Gewebe herbeigeführt. Bei den Muskeln und Drüsen ist die Inaktivität wesentlich eine aktive . . . . bei den anderen Geweben ist die Atrophie wesentlich auf eine Herabsetzung der Ernährung der nicht gebrauchten Teile zurückzuführen, doch ist eine Änderung der nutritiven Funktionen der Zellen nicht ganz auszuschließen". Wenn ich nun auch nicht glaube, daß die Inaktivitätsatrophie allein immer die Veränderungen der Pulpa hervorruft, so schafft sie doch m. E. eine Labilität des Gewebes, die es ermöglicht, daß geringe Reize und Schädigungen hier dauernde Veränderungen zurücklassen. Solche Insulte, die z. B. in Traumen bestehen können, wie sie aber auch jedes andere Organ auszuhalten hat, ohne daß dort dauernde Veränderungen degenerativer Natur zurückblieben, können dann Gelegenheitsursachen bilden, und hierher möchte ich auch die Karies mit ihren Folgeerscheinungen, die Periodontitis, und die allgemeinen Ernährungsstörungen rechnen. Die letzteren, zu denen ich außer erschöpfenden Krankheiten auch die Herabsetzung des Stoffwechsels im Senium zählen möchte, wirken allerdings wohl nur in dem Sinne, daß sie physiologische Hinfälligkeit der Pulpa noch mehr verstärken. Es besteht sicher die Möglichkeit, daß es durch Inaktivität und Hinfälligkeit allein schon zur Atrophie kommt, indem die Pulpa ihre Kraft erschöpft hat; dafür sind die hier veröffentlichten Fälle ein Beweis. Jedoch selbst wenn man noch einen besonderen Insult annehmen wollte, der sonst keinerlei Merkmale hinterlassen hat, so würde das eben auch nur für eine besondere Reizbarkeit der Pulpa

sprechen. Demgemäß glaube ich, durch diese Untersuchungen den Beweis für die physiologische Begründung der Atrophie erbracht zu haben.

Technik der Untersuchung.

Die Zähne stammten z. T. aus dem zahnärztlichen Institut, z. T. wurden sie mir aus dem Material des Operationskurses und aus dem Sektionsmaterial des hiesigen pathol. Institutes durch die Liebenswürdigkeit der Herren Geheimrat Küttner und Ponfick zur Verfügung gestellt, wofür ich auch an dieser Stelle meinen besten Dank ausspreche.

Sofort nach der Extraktion wurden die Zähne in Formalin getan. Dort blieb ein Teil unter mehrfachem Wechsel der Flüssigkeit 8—10 Tage, wurde dann in aufsteigenden Alkohol und schließlich in 5%ige Trichloressigsäure gebracht. Da es sich um ganz intakte Zähne handelte, dauerte die Entkalkung in der täglich gewechselten Flüssigkeit bis 4 Wochen. Etwas beschleunigt wurde der Prozeß durch Abfeilen der Zähne. Nach dem Entkalken kamen die Zähne 24 Stunden in fließendes Wasser, dann in aufsteigenden Alkohol, Äther und schließlich in Zelloidin, in welches sie eingebettet wurden.

Ein Teil der Zähne wurde zersprengt und die Pulpa für sich allein fixiert. Zu diesem Zwecke wurden die Zähne in einen Schraubstock so fest eingespannt, daß einige Sprünge entstanden, dann wieder in Formalin getan und nach zwei Tagen endgültig zersprengt, wobei sich die Pulpa bei einiger Vorsicht leicht vollständig entfernen ließ. Dies Verfahren, dessen ich mich auf Rat von Herrn Prof. Dr. Wetzel bediente, wofür ihm auch hier bestens gedankt sei, hat sich durch Vergleich mit Präparaten, die nach der erstbeschriebenen Methode erhalten waren, als einwandfrei erwiesen. Statt der langsamen Härtung wurde auch die Schnellhärtung in erwärmtem Formalin (80—90 °) an einzelnen Pulpen mit gutem Erfolg angewandt.

Zur Färbung dienten Hämatoxylin-Eosin, Eisenhämatoxylin, van Gieson. Auch Flemmingsche Lösung und Sudan (bei frischen Gefrierschnitten) wurden, um den — übrigens negativ verlaufenen — Nachweis von Fett zu führen, benützt.

Zum Schlusse meiner Arbeit sei es mir gestattet, Herrn Geheimrat Partsch für die Anregung zu der Arbeit, sowie für die freundliche Unterstützung während derselben meinen ergebensten Dank auszusprechen.

Literatur:

1. Heider u. Wedl, Atlas zur Pathologie der Zähne, 2. Aufl., bearbeitet von Dr. J. v. Metnitz. Leipzig 1893. — 2. Walkhoff, Mikrophotographischer Atlas der pathologischen Histologie menschlicher Zähne. Stuttgart 1897. — 3. Römer, Atlas der pathologisch-anatomischen Veränderungen der Zahnpulpa nebst Beiträgen zur normalen Anatomie von Zahnbein und Pulpa beim Menschen. Freiburg 1909. — 4. Fischer und Landois, Zur Histologie der gesunden und kranken Zahnpulpa mit besonderer Berücksichtigung ihrer harten Neugebilde. Erschienen in D. Z. i. V., begründet von A. Witzel. Leipzig 1908. — 5. Ziegler, Allgemeine Pathologie. Jena 1905. — 6. Fischer, Bau und Entwicklung der Mund-

höhle des Menschen unter Berücksichtigung der vergleichenden Anatomie des Gebisses und mit Einschluß der experimentellen mikroskopischen Technik. Leipzig 1901. — 7. G. Schmorl, Die pathologisch-histologischen Untersuchungsmethoden. Leipzig 1901.

Erklärung der Tafelabbildungen.

Abb. 1.

Retikuläre Atrophie. Präparat 2. Vergr. 350.
Das Maschenwerk der Pulpa erscheint gröber, es zeigen sich vielfach Vakuolen, die das Gewebe auseinanderdrängen, einzelne Bezirke erscheinen sehr kernarm.

Abb. 2, 3.

Präparat 39. Vergr. 350. Geflechtartige Atrophie mit Balkenbildung.
Starres Bindegewebe, z. T. zu Balken verklebt, z. T. geflechtartig verfilzt ist hier an die Stelle des zarten Gespinstes des normalen Pulpengewebes getreten. Beginnende Vakuolenbildung zeigt sich auch hier.

Abb. 4.

Präparat 13. Verg. 350.
Das Bild stellt einen atrophischen Bezirk dar, in dem neben Balkenbildung die Auflockerung des Gewebes, das stark auseinandergezerrt erscheint, auffällt.

Abb. 5, 6.

Präparat 14. Vergr. 215 bezw. 350.
Die Abb. 5 zeigt den Rand einer Pulpa, die zahlreiche, stark gefüllte Gefäße enthält. Die Odontoblastenschicht ist durch Bildung von Vakuolen auseinandergedrängt, die Kerne sind stark vermindert. Abb. 6 zeigt dasselbe in starker Vergrößerung.

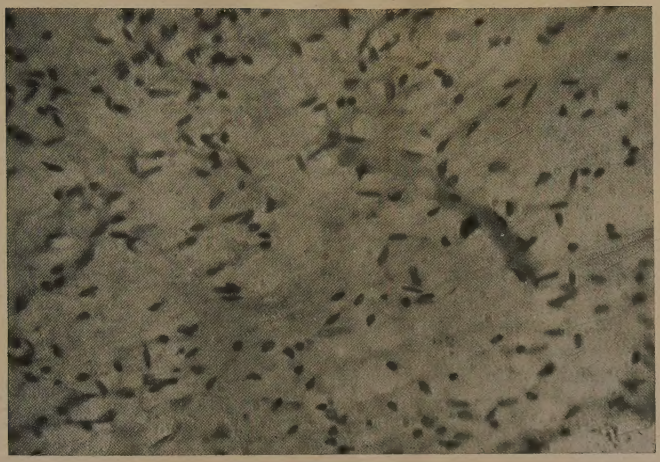

Abb. 1.



Abb. 2.



Abb. 3.



Abb. 4.

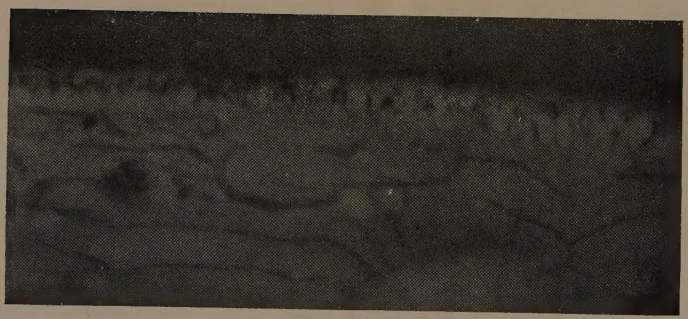

Abb. 5.

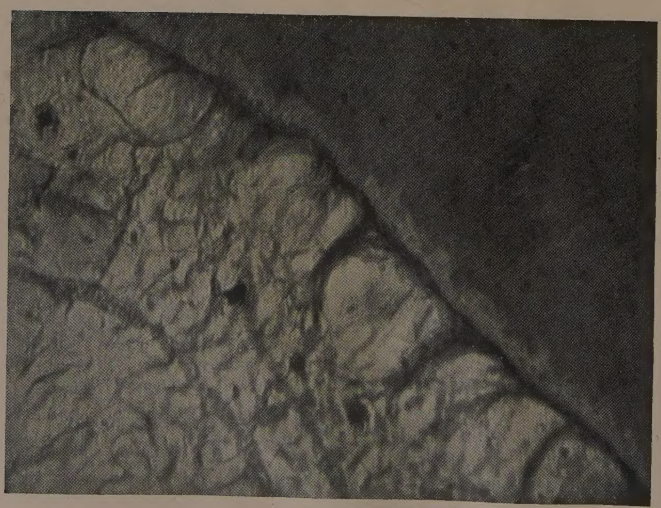

Abb. 6.

Lebenslauf.

Ich, Hugo Max Brasch, bin am 1. April 1888 zu Schwersenz, Kr. Posen, geboren als Sohn des Kaufmanns Sally Brasch und seiner Ehefrau Hedwig geb. Badt. Ich bin jüdischer Religion und preußischer Staatsangehörigkeit. Von Ostern 1894 bis Ostern 1904 besuchte ich das König-Wilhelms-Gymnasium zu Breslau und verließ es mit dem Zeugnis der Reife für Prima, um Zahnheilkunde zu studieren. Am 10. XII. 1907 bestand ich das zahnärztliche Staatsexamen in Breslau. Inzwischen hatte ich am 29. IX. 1906 am hiesigen Friedrichs-Gymnasium das Abiturientenexamen bestanden, und habe seitdem auch Medizin studiert. Am 8. V. 1908 bestand ich die ärztliche Vorprüfung, am 20. XII. 1911 das ärztliche Staatsexamen. Während meiner Studienzeit, die ich ausschließlich in Breslau verbrachte, hörte ich Vorlesungen und Übungen der Herren Professoren:

Baumgartner, Biberfeld, Bittorf, Bonhoeffer, W. Bruck, Coenen, Filehne, Hannes, Hasse, Hinsberg, Hönigswald, Hürthle, Kückenthal, Küstner, Küttner, Ladenburg (†), Lenz, Ludloff, Lummer, Minkowsky, Müller, Neisser, Röhmann, Rosen, Partsch, Peter, v. Pirquet, Pfeiffer, Ponfick Riegner, Sachs, Semrau, Schaper (†), Stern (†), Uhthoff, Wetzel, Ziegler.

Vom 1. X. 1908 bis 31 III. 1909 leistete ich meiner Militärpflicht beim Gren.-Reg. König Friedrich III. (2. Schles.) Nr. 11 Genüge. Vom 21. XII. 1911 war ich als Medizialpraktikant in der Breslauer medizin. Univ.-Klinik und -Poliklinik (Geheimrat Minkowsky) tätig, seit dem 5. V. 1912 bin ich an der Abteilung für Hals-, Nasen- usw. Krankheiten des Allerheiligen Hospitals zu Breslau (Professor Brieger) beschäftigt.